

# 功能性视觉障碍一例

旷神怡 张书凡 韩翔 杨仕林

【关键词】 视觉障碍； 视野测试； 病例报告

【Key words】 Vision disorders; Visual field tests; Case reports

## Functional visual disorder: one case report

KUANG Shen-yi, ZHANG Shu-fan, HAN Xiang, YANG Shi-lin

Department of Neurology, Huashan Hospital, Fudan University, Shanghai 200040, China

Corresponding author: YANG Shi-lin (Email: yangshilin@gmail.com)

This study was supported by Health Industry Clinical Study Special Project of Shanghai Municipal Health Commission (No. 20204Y0419, 20204Y0425).

Conflicts of interest: none declared

患儿 女性, 17 岁。主因双眼视物模糊 2 周, 于 2020 年 12 月 28 日入院。患儿 2 周前午睡后无明显诱因出现双眼视物模糊伴疼痛, 按压时加重, 无视物成双, 无头痛、恶心呕吐, 无肢体麻木无力、胸背部束带感; 10 天前 (12 月 18 日) 至当地医院就诊, 双眼最佳矫正视力为 0.2, 双眼视野缺损, 眼底检查、光学相干断层扫描 (OCT) 及头部 MRI 检查均未见明显异常, 考虑视神经炎, 予以甲泼尼龙 500 mg/d 静脉滴注, 3 天后减至 240 mg/d, 继续治疗 7 天, 症状无明显改善, 且视野缺损进一步加重 (图 1a), 为求进一步诊断与治疗, 于 2020 年 12 月 27 日至我院门诊, 次日以“视神经炎待排除”收入院。患儿自发病以来, 精神、饮食、睡眠尚可, 大小便正常, 体重无明显下降。既往有甲状腺功能亢进症病史 2 年, 规律服用甲疏咪唑 15 mg/d, 自述病情控制良好; 个人史及家族史无特殊。

诊断与治疗经过 体格检查: 体温 36.7 °C, 心率 82 次/min, 呼吸 12 次/min, 血压为 110/73 mm Hg (1 mm Hg = 0.133 kPa), 心、肺、腹部检查无异常。神经系统查体: 神志清楚, 语言流利; 双侧瞳孔等

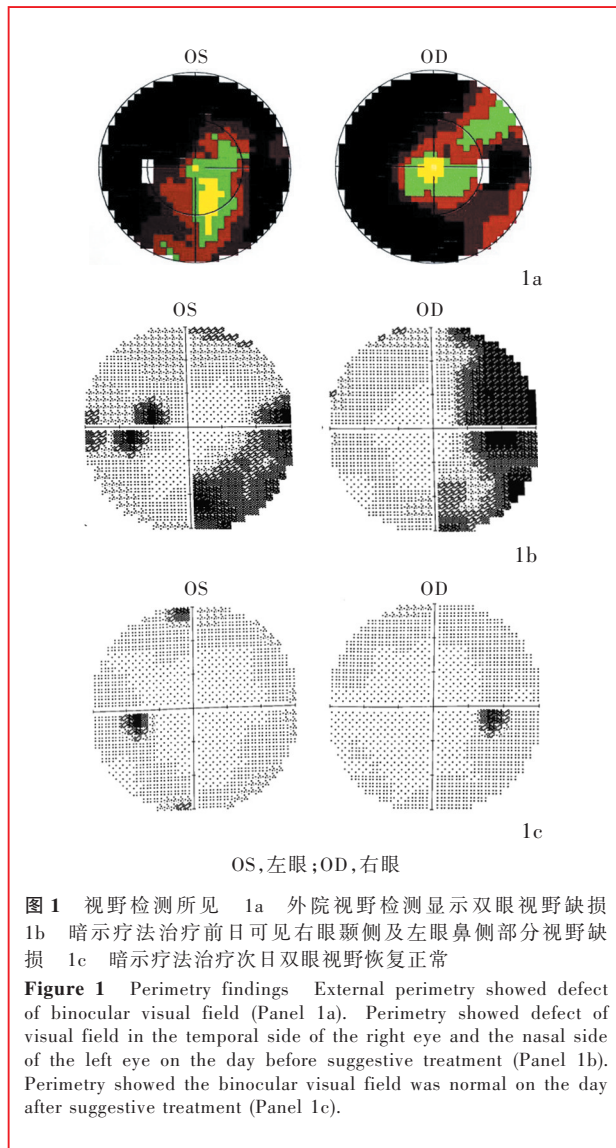
大、等圆, 直径约 3 mm, 对光反射灵敏, 眼动正常, 双眼粗测视力下降, 相对性传入性瞳孔功能障碍 (RAPD) 阴性; 鼻唇沟对称, 伸舌居中; 四肢肌力、肌张力正常, 深浅感觉正常, 双侧指鼻试验、跟-膝-胫试验稳准, Romberg 征阴性, Babinski 征阴性, 脑膜刺激征阴性。眼科检查: 左眼最佳矫正视力 0.3、右眼 0.2, 双眼眼压正常; 眼底检查显示双眼视乳头界限清晰, 视网膜未见明显出血、水肿、渗出; 双眼自动静态视野计视野检测显示右眼颞侧及左眼鼻侧部分视野缺损 (图 1b); 光学相干断层扫描显示视网膜神经纤维层厚度 (RNFL)、黄斑神经节细胞复合体 (GCC) 厚度正常。实验室检查: 血常规、肝肾功能、凝血四项、红细胞沉降率 (ESR)、C-反应蛋白 (CRP)、类风湿因子 (RF)、抗溶血性链球菌素 O (ASO)、抗水通道蛋白 4 (AQP4) 抗体、抗髓鞘少突胶质细胞糖蛋白 (MOG) 抗体、抗胶质纤维酸性蛋白 (GFAP) 抗体、抗核抗体 (ANA)、抗可提取性核抗原 (ENA) 抗体、抗中性粒细胞胞质抗体 (ANCA)、抗心磷脂抗体 (ACA)、人类免疫缺陷病毒 (HIV) 抗体、梅毒螺旋体 (TP) 抗体等指标均无异常。抗促甲状腺素受体抗体 (TRAb) 22.10 U/L (< 1.75 U/L), 促甲状腺激素 (TSH) < 0.01 mU/L (0.27 ~ 4.20 mU/L), 三碘甲状腺原氨酸 (T<sub>3</sub>) 2.22 nmol/L (1.30 ~ 3.10 nmol/L)、甲状腺素 (T<sub>4</sub>) 141.80 nmol/L (66 ~ 181 nmol/L), 游离甲状腺素 (FT<sub>4</sub>) 为 48.48 pmol/L (12 ~ 22 pmol/L), 游离三碘甲状腺原氨酸 (FT<sub>3</sub>) 为 8.73 pmol/L (3.10 ~

doi: 10.3969/j.issn.1672-6731.2023.03.014

基金项目: 上海市卫生健康委员会卫生行业临床研究专项 (项目编号: 20204Y0419); 上海市卫生健康委员会卫生行业临床研究专项 (项目编号: 20204Y0425)

作者单位: 200040 上海, 复旦大学附属华山医院神经内科

通讯作者: 杨仕林, Email: yangshilin@gmail.com



6.80 pmol/L)。腰椎穿刺脑脊液检查清亮、透明, 压力为 160 mm H<sub>2</sub>O (1 mm H<sub>2</sub>O = 9.81 × 10<sup>-3</sup> kPa, 80 ~ 180 mm H<sub>2</sub>O), 葡萄糖水平为 3.40 mmol/L (2.50 ~ 4.50 mmol/L, 同步血糖 8.10 mmol/L), 氯化物、蛋白定量、乳酸均于正常值范围, 寡克隆区带阴性, 细胞学检查未见异形细胞。视觉诱发电位 (VEP) 双眼 P100 波波幅及潜伏期未见异常。影像学检查: 头部和全脊椎 MRI 以及视神经增强 MRI 均无异常。考虑“双眼视力下降原因待查、视神经炎待排除”, 予以甲泼尼龙 120 mg/d 静脉滴注, 5 天后减至 80 mg/d, 继续治疗 5 天, 同时补钾补钙并予胃黏膜保护药, 口服氯化钾 0.50 g/次 (3 次/d)、碳酸钙 0.75 g/d、奥美拉唑 20 mg/d, 治疗后自觉视物模糊无明显好转。追问病史, 自述与母亲关系欠佳, 逆反心理明显, 考虑功能性视觉障碍, 入院第 7 天 (2021 年 1 月 4 日) 予以玻

璃酸钠 2 滴/次 (3 次/d) 进行暗示治疗, 暗示治疗前日右眼视力 0.25、左眼视力 0.4, 暗示治疗次日双眼视力升至 0.6, 视野恢复正常 (图 1c)。2021 年 1 月 7 日转至精神科继续心理治疗, 治疗 1 周后, 双眼视力及视野检测完全正常, 于 2021 年 1 月 14 日出院。出院后 6 个月电话随访, 未复发。

## 讨 论

功能性视觉障碍是一种无器质性病变的视觉障碍, 占眼科就诊患者的 1% ~ 5%<sup>[1]</sup>, 以 8 ~ 15 岁女性患者常见<sup>[2]</sup>。不同国家或地区患病率具有一定差异性, 意大利儿童功能性视觉障碍患病率约为 5.5%<sup>[3]</sup>, 比利时的一项研究发现视力丧失患儿中约 50% 为功能性视觉障碍<sup>[1]</sup>。功能性视觉障碍临床表现主要包括视力下降、视野缺损、畏光、复视、眼动痛和色觉改变<sup>[4]</sup>, 以视力下降最常见, 儿童患者大多为双眼受累<sup>[5]</sup>, 视力下降程度从轻度模糊至完全失明不等。尽管存在明显视力下降, 但由于无器质性病变, 患者行走时通常不会发生碰撞或跌倒<sup>[2]</sup>。

功能性视觉障碍多由精神心理疾病导致的转换障碍引起, 也可见于疑病症或躯体化障碍, 是一种排他性诊断疾病<sup>[6]</sup>。有文献报道, 逾 30% 的功能性视觉障碍患者存在抑郁或焦虑病史, 家庭压力、学习氛围压抑等环境因素刺激也可导致其发病<sup>[7]</sup>。功能性视觉障碍常被误诊为其他眼科或神经系统疾病, Mukherjee 和 Nayak<sup>[2]</sup> 报告 1 例初诊为重度肌无力的 10 岁男性患儿, 表现为突发性视力下降和复视, 各项辅助检查均呈阴性, 心理评估后修正诊断为功能性视觉障碍; Jamaluddin 等<sup>[8]</sup> 报告 1 例 30 岁男性患者因颅脑创伤后出现突发性双眼无痛性视力下降, 初诊考虑为皮质盲或外伤性视神经病变 (TON), 但该患者各项眼科检查及影像学检查均无异常, 最终诊断为功能性视觉障碍。功能性视觉障碍极易误诊为视神经炎, 视神经炎泛指累及视神经各段的炎症性病变, 主要表现为急性或亚急性视力下降, 伴或不伴眼眶痛和眼动痛、色觉改变、视野缺损<sup>[9]</sup>。典型的视神经炎具有自愈性, 通常表现为病情进行性加重后进入平台期, 在症状出现后数周内开始恢复, 激素治疗有效<sup>[9]</sup>。本文患儿以视力下降发病, 病程进展迅速, 激素治疗无效, 不符合视神经炎病程进展过程, 且眼部疼痛性质为按压痛, 故可排除视神经炎。功能性视觉障碍早期诊断可以最大程度地减少非必要检查及干预, 如反复大剂量激

素治疗<sup>[10]</sup>。由于 16%~53% 的功能性视觉障碍患者可同时合并皮质盲、特发性颅内高压(IIH)、眼睑痉挛等神经系统疾病或视网膜色素变性、Leber 遗传性视神经病变等眼部器质性疾病<sup>[6,11]</sup>,因此诊断功能性视觉障碍需排除潜在合并的器质性病变。

功能性视觉障碍可出现单眼或双眼视野缺损,表现为向心性视野缩小、周边不规则视野缺损、偏盲或中心视野缺损等<sup>[6]</sup>,以向心性缩小常见,“三叶草”样视野缺损最具特征性<sup>[10]</sup>;此外,视野缺损类型可随病程进展出现变化,视神经疾病或眼底病变引起的视野缺损则不会出现此种变化<sup>[12-13]</sup>。临床视野检测方法包括动态视野计与静态视野计检测,通过视野缺损形状进行视路病理解剖定位<sup>[6]</sup>。Frisén<sup>[14]</sup>采用自动化视野检测仪监测功能性视觉障碍患者的视野,发现此类患者视野缺损类型在随访过程中可出现变化。本文患儿多次视野检测均呈现不同类型的缺损,与既往研究结果相一致<sup>[13-15]</sup>。

由于视力和视野检测均属于对视觉传入系统的主观评价,其结果依赖于患者的配合程度,因此客观检查方法对评估视觉传入系统至关重要。客观检查方法包括瞳孔检查、光学相干断层扫描、视觉诱发电位及视神经 MRI 检查等。瞳孔检查是客观评价视觉传入系统的重要体格检查项目,视神经损伤时瞳孔检查可表现为瞳孔对光反射减弱或消失,相对性传入性瞳孔功能障碍阳性<sup>[16]</sup>。本文患儿虽然存在视力下降,但双侧瞳孔对光反射灵敏,相对性传入性瞳孔功能障碍阴性,不支持视神经损伤。光学相干断层扫描检查可定量检测视盘周围视网膜神经纤维层厚度及黄斑神经节细胞复合体厚度,在视神经损伤急性期,二者一般正常或增厚,随着病程进展逐渐变薄<sup>[17]</sup>。本文患儿视网膜神经纤维层厚度及黄斑神经节细胞复合体厚度正常,因此亦可排除视神经损伤。视觉诱发电位是在视野范围内,以一定强度的闪光或图形刺激视网膜,记录其在枕叶视觉皮质产生的电活动,可以反映视网膜至初级视觉皮质神经通路功能完整性<sup>[18]</sup>。本文患儿主观视力下降,视觉诱发电位正常,提示非器质性损害。视神经 MRI 可以辅助诊断视神经病变部位,为临床诊断与鉴别诊断提供依据<sup>[19]</sup>,视神经病变 MRI 异常征象包括视神经 T<sub>1</sub>WI 增粗或萎缩、T<sub>2</sub>WI 高信号、T<sub>1</sub>WI 增强扫描异常强化等<sup>[20]</sup>。本文患儿视神经 MRI 增强扫描未见异常,进一步证实非器质性视力下降的诊断。

功能性视觉障碍主要治疗方法为心理治疗,包括暗示疗法、药物辅助、行为治疗及解决心理问题等<sup>[8]</sup>。研究表明,大多数功能性视觉障碍患儿治疗数周甚至数天即可完全康复<sup>[2]</sup>。van Lint 等<sup>[5]</sup>报告的 1 例 8 岁功能性视觉障碍患儿表现为左眼视力丧失,在远离电视、电脑、游戏机等电子设备一周后,视力恢复正常。暗示疗法对功能性视觉障碍具有重要作用<sup>[1]</sup>,暗示疗法是一种临床医师通过语言、动作或结合安慰剂,使患者在不知不觉中受到积极暗示的影响,缓解心理压力,实现消除疾病症状或加强某种疗效的治疗方法,本文患儿以玻璃酸钠作为安慰剂进行暗示治疗实现完全康复。

本文报告 1 例被误诊为视神经炎的功能性视觉障碍病例,提示患者出现视力下降或视物模糊,但辅助检查未发现器质性病变时,临床医师应考虑功能性视觉障碍可能。对于怀疑为功能性视觉障碍的患者,需进行多次视野检测,监测视野缺损类型,进一步明确诊断。

利益冲突 无

#### 参 考 文 献

- [1] Somers A, Casteels K, Van Roie E, Spileers W, Casteels I. Non-organic visual loss in children: prospective and retrospective analysis of associated psychosocial problems and stress factors [J]. *Acta Ophthalmol*, 2016, 94:e312-316.
- [2] Mukherjee B, Nayak S. Nonorganic visual loss in a child [J]. *Saudi J Ophthalmol*, 2021, 34:220-222.
- [3] Ozsungur B, Foto-Özdemir D, Ozusta S, Topçu M, Topaloğlu H. Treatment of a severe conversion disorder in a 10-year-old boy: a case study and overview [J]. *Turk J Pediatr*, 2012, 54:413-418.
- [4] Moore Q, Al-Zubidi N, Yalamanchili S, Lee AG. Nonorganic visual loss in children [J]. *Int Ophthalmol Clin*, 2012, 52:107-123.
- [5] van Lint M, Kloock D, van Aken EH. Lose the nintendo and thou shall be healed: restoring vision in malingering [J]. *GMS Ophthalmol Cases*, 2022, 12:Doc05.
- [6] Ravikanthan S, Wendt S, Ugoh PM, Mortensen PW, Moss HE, Lee AG. Functional vision disorders in adults: a paradigm and nomenclature shift for ophthalmology [J]. *Surv Ophthalmol*, 2022, 67:8-18.
- [7] Daniel MC, Coughtrey A, Heyman I, Dahlmann - Noor AH. Medically unexplained visual loss in children and young people: an observational single site study of incidence and outcomes [J]. *Eye (Lond)*, 2017, 31:1068-1073.
- [8] Jamaluddin R, Izham AA, Abdul Hamid AF, Amir Hamzah WN, Abd Hamid MR. Acute bilateral loss of vision as organic manifestation of repressed psychological stress: a case report [J]. *Clin Case Rep*, 2021, 9:e04809.
- [9] Petzold A, Fraser CL, Abegg M, Alroughani R, Alshowaier D, Alvarenga R, Andris C, Asgari N, Barnett Y, Battistella R, Behbehani R, Berger T, Bikbov MM, Biotti D, Biousse V, Boschi A, Brazdil M, Brezhnev A, Calabresi PA, Cordonnier M, Costello F, Cruz FM, Cunha LP, Daoudi S, Deschamps R, de

- Seze J, Diem R, Etemadifar M, Flores - Rivera J, Fonseca P, Frederiksen J, Frohman E, Frohman T, Tilikete CF, Fujihara K, Gálvez A, Gouider R, Gracia F, Grigoriadis N, Guajardo JM, Habek M, Hawlina M, Martínez-Lapiscina EH, Hooker J, Hor JY, Howlett W, Huang - Link Y, Idrissova Z, Illes Z, Jancic J, Jindahra P, Karussis D, Kerty E, Kim HJ, Lagrèze W, Leocani L, Levin N, Liskova P, Liu Y, Maiga Y, Marignier R, McGuigan C, Meira D, Merle H, Monteiro MLR, Moodley A, Moura F, Muñoz S, Mustafa S, Nakashima I, Noval S, Oehninger C, Ogun O, Omoti A, Pandit L, Paul F, Rebollada G, Reddel S, Rejdak K, Rejdak R, Rodriguez - Morales AJ, Rougier MB, Sa MJ, Sanchez-Dalmau B, Saylor D, Shatriah I, Siva A, Stiebel-Kalish H, Szatmary G, Ta L, Tenenbaum S, Tran H, Trufanov Y, van Pesch V, Wang AG, Wattjes MP, Willoughby E, Zakaria M, Zvornicanin J, Balcer L, Plant GT. Diagnosis and classification of optic neuritis[J]. *Lancet Neurol*, 2022, 21:1120-1134.
- [10] Peer Mohamed BA, Patil SG. Psychogenic unilateral pseudoptosis[J]. *Pediatr Neurol*, 2009, 41:364-366.
- [11] Yang SL, Zhu J, Lu JH, Wang ZG, Xiao YQ, Dong Q, Han X. Clinical reasoning: a 22-year-old man with progressive bilateral visual loss[J]. *Neurology*, 2020, 94:625-630.
- [12] Smith TJ, Baker RS. Perimetric findings in functional disorders using automated techniques[J]. *Ophthalmology*, 1987, 94:1562-1566.
- [13] Thompson JC, Kosmorsky GS, Ellis BD. Field of dreamers and dreamed - up fields: functional and fake perimetry [J]. *Ophthalmology*, 1996, 103:117-125.
- [14] Frisén L. Identification of functional visual field loss by automated static perimetry[J]. *Acta Ophthalmol*, 2014, 92:805-809.
- [15] Scott JA, Egan RA. Prevalence of organic neuro-ophthalmologic disease in patients with functional visual loss [J]. *Am J Ophthalmol*, 2003, 135:670-675.
- [16] Bennett JL. Optic neuritis[J]. *Continuum (Minneapolis)*, 2019, 25:1236-1264.
- [17] Ayoubi NKE, Moussa H, Younes A, Haddad R, Khoury SJ. Use of retinal optical coherence tomography to differentiate suspected neuromyelitisoptica spectrum disorder from multiple sclerosis: a cross-sectional study[J]. *Mult Scler Relat Disord*, 2022, 68:104160.
- [18] Behbehani R, Ali A, Al-Omairah H, Rousseff RT. Optimization of spectral domain optical coherence tomography and visual evoked potentials to identify unilateral optic neuritis [J]. *Mult Scler Relat Disord*, 2020, 41:101988.
- [19] Zrzavy T, Leutmezer F, Rommer P, Bsteh G, Kornek B, Berger T, Prayer D, Thurnher M, Haider L. Imaging features to distinguish AQP4-positive NMOSD and MS at disease onset: a retrospective analysis in a single - center cohort [J]. *Eur J Radiol*, 2022, 146:110063.
- [20] Chow LS, Paley MNJ. Recent advances on optic nerve magnetic resonance imaging and post - processing [J]. *Magn Reson Imaging*, 2021, 79:76-84.

(收稿日期:2023-02-16)

(本文编辑:柏钰)

doi:10.3969/j.issn.1672-6731.2023.03.018

· 读者 · 作者 · 编者 ·

## 更正:2021年世界卫生组织中枢神经系统肿瘤分类(第五版)局限性星形细胞胶质瘤分类解读 Erratum to Interpretation on circumscribed astrocytic gliomas in the 2021 WHO Classification of Tumors of the Central Nervous System (fifth edition)

由于作者本人疏忽,出现中枢神经系统肿瘤WHO分级错误,特申请将我刊2021年第21卷第9期“2021年世界卫生组织中枢神经系统肿瘤分类(第五版)局限性星形细胞胶质瘤分类解读”<sup>[1]</sup>一文第805页表1“Chordoid glioma 脊索样胶质瘤 1级”改为“Chordoid glioma 脊索样胶质瘤 2级”;第806页右栏最后一行至第807页左栏第一和第二行“除毛细胞型星形细胞瘤、室管膜下巨细胞型星形细胞瘤和脊索样胶质瘤仍属 CNS WHO 1级外,多形性黄色瘤型星形细胞瘤可归为 CNS WHO 2~3级”改为“除毛细胞型星形细胞瘤、室管膜下巨细胞型星形细胞瘤仍属 CNS WHO 1级外,脊索样胶质瘤归为 CNS WHO 2级,多形性黄色瘤型星形细胞瘤归为 CNS WHO 2~3级”。特此更正。

### 参考文献

- [1]李飞,时雨,姚小红,冯华. 2021年世界卫生组织中枢神经系统肿瘤分类(第五版)局限性星形细胞胶质瘤分类解读[J]. 中国现代神经疾病杂志, 2021, 21:804-808.[Li F, Shi Y, Yao XH, Feng H. Interpretation on circumscribed astrocytic gliomas in the 2021 WHO Classification of Tumors of the Central Nervous System (fifth edition)[J]. *Zhongguo Xian Dai Shen Jing Ji Bing Za Zhi*, 2021, 21:804-808.]

重庆,陆军军医大学西南医院神经外科 李飞